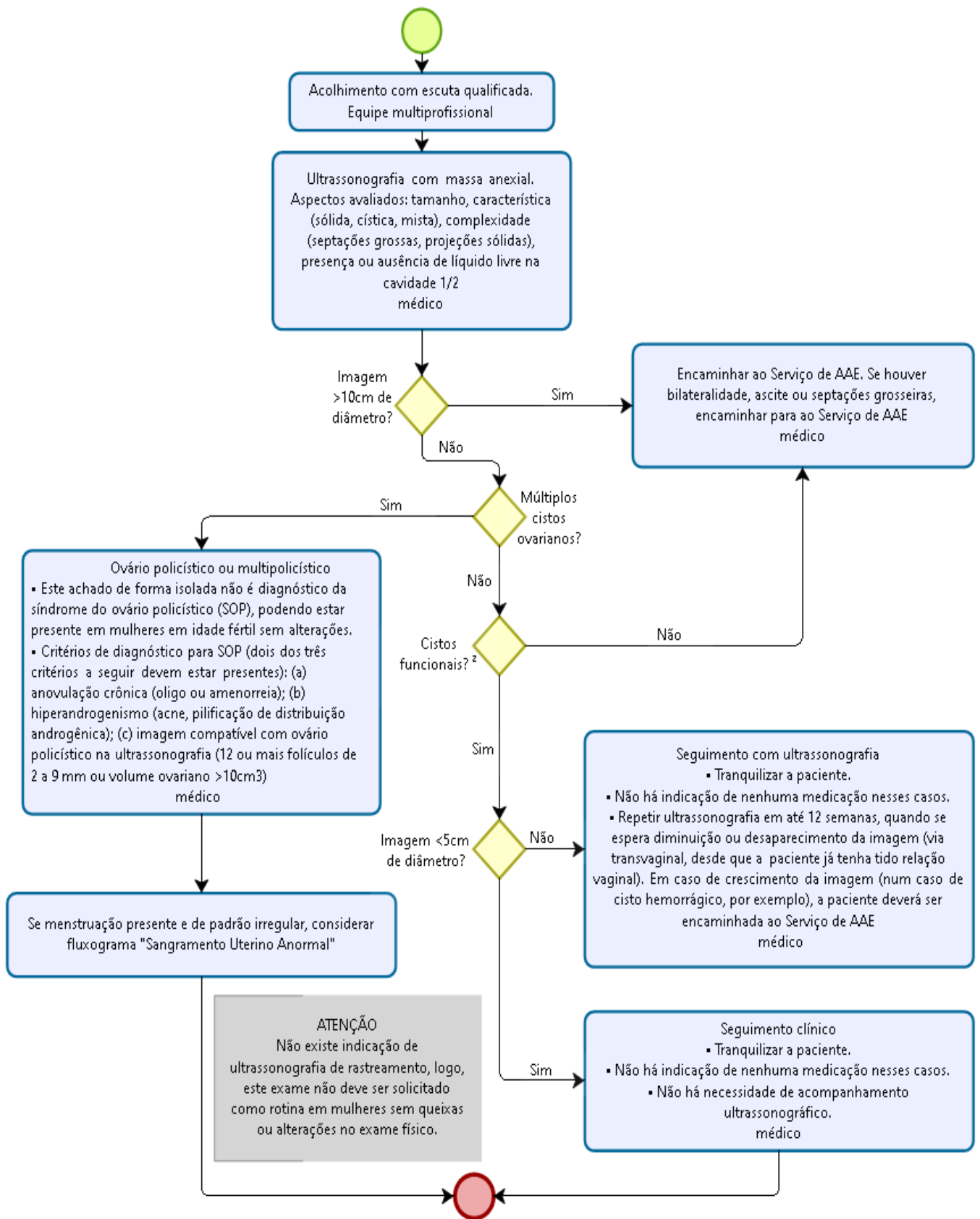
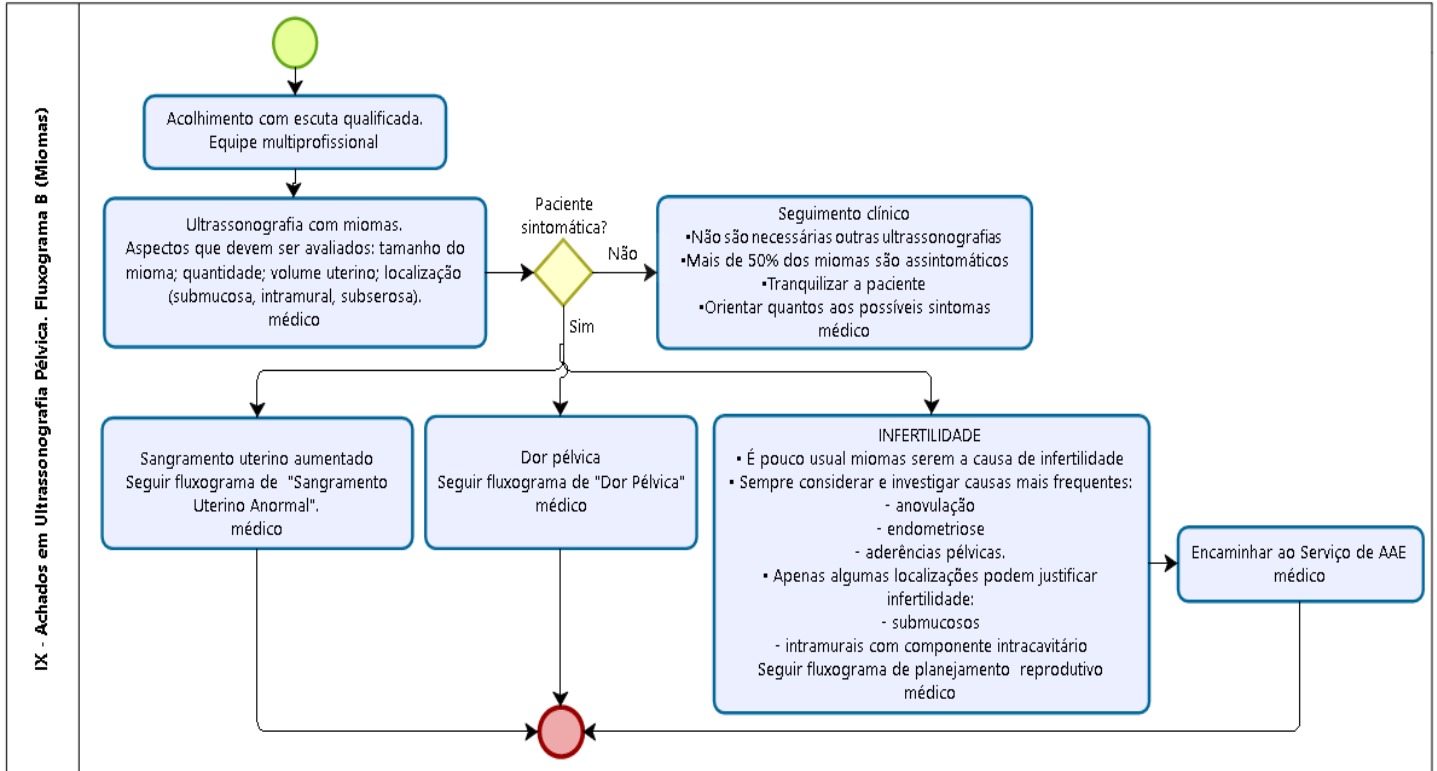


IX- ACHADOS EM ULTRASSONOGRAFIA PÉLVICA

IX - Achados em Ultrassonografia Pélvica. Fluxograma A: Imagens Anexiais



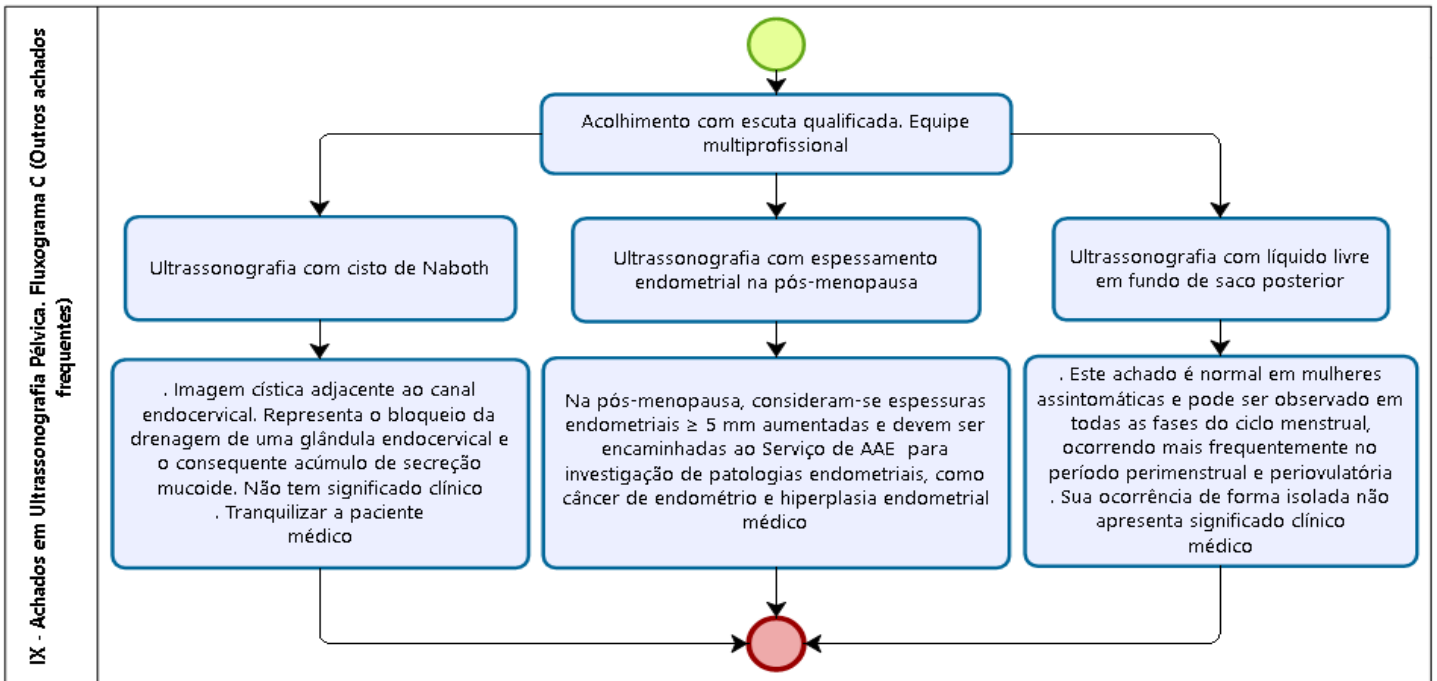
MIOMAS



Powered by
bizagi
Modeler

Fonte: Protocolos da Atenção Básica: Saúde das Mulheres/MS, ISL, 2016, adaptado para a SESDF.

OUTROS ACHADOS



Powered by
bizagi
Modeler

Fonte: Protocolos da Atenção Básica: Saúde das Mulheres/MS, ISL, 2016, adaptado para a SESDF.

1. Cisto complexo: sempre que houver imagem descrita como cisto complexo, a paciente deve ser encaminhada ao Serviço de AAE.

2. Cistos funcionais: comum a ocorrência em mulheres em idade fértil.

2A) Cistos simples: imagem anecoica, de paredes finas e regulares.

2B) Cisto de corpo lúteo: imagem cística de paredes mais espessas, grosseiras e irregulares.

Nota: ambos podem se tornar cistos hemorrágicos: nesses casos, são descritos como cisto com debris ou com finas traves.

Adolescência: não é necessário solicitar ecografia pélvica abdominal ou transvaginal de rotina na adolescência, mesmo diante de vida sexual ativa. Deve-se ser solicitada diante de queixas específicas (dor pélvica aguda, dismenorreia refratária ao tratamento ou para diagnóstico de SOP) quando existe indicação clínica.